

See discussions, stats, and author profiles for this publication at: <https://www.researchgate.net/publication/345767138>

Оценка возрастных изменений эластичности стенок периферических сосудов методом фотоплетизмографии

Article · September 2020

CITATIONS

0

READS

33

3 authors:



Denis Lapitan

MONIKI M. F. Vladimirskii Moscow Regional Scientific Research Institute

22 PUBLICATIONS 34 CITATIONS

[SEE PROFILE](#)



Alexey Glazkov

MONIKI M. F. Vladimirskii Moscow Regional Scientific Research Institute

28 PUBLICATIONS 16 CITATIONS

[SEE PROFILE](#)



Dmitry A Rogatkin

MONIKI M. F. Vladimirskii Moscow Regional Scientific Research Institute

135 PUBLICATIONS 482 CITATIONS

[SEE PROFILE](#)

Some of the authors of this publication are also working on these related projects:



Non Invasive Optical Medical Devices for Diagnostics and Treatment [View project](#)



Non invasive optical medical devices for diagnostics and treatment [View project](#)

ОЦЕНКА ВОЗРАСТНЫХ ИЗМЕНЕНИЙ ЭЛАСТИЧНОСТИ СТЕНОК ПЕРИФЕРИЧЕСКИХ СОСУДОВ МЕТОДОМ ФОТОПЛЕТИЗМОГРАФИИ

Д.Г. Лаптан, А.А. Глазков, Д.А. Рогаткин
Московский областной научно-исследовательский клинический
институт "МОНКИ" им. М.Ф. Владимирского, Москва

На 38 здоровых добровольцах проведено исследование возрастных изменений формы пульсовой волны, регистрируемой методом фотоплетизмографии на отражение. Испытуемые были поделены на 3 возрастные группы: группа 1 – от 20 до 30 лет ($n=19$), группа 2 – от 30 до 40 лет ($n=8$) и группа 3 – от 40 до 70 лет ($n=11$). Подтверждено, что с возрастом происходит затухание дикротического зубца фотоплетизмограммы за счет снижения эластических свойств и тонуса сосудов. Данные изменения влияют на амплитудные и временные характеристики пульсовой волны. Показано, что индекс отражения (RI) слабо коррелирует с возрастом ($R=0,26$), а индекс жесткости (SI) сильно ($R=0,63$). Разработан комплексный амплитудно-временной индекс формы (ИФ) пульсовой волны, не зависящий от наличия диастолического пика. ИФ показал наибольшее различие между группами по сравнению с RI и SI и позволил дифференцировать между собой группы 1 и 2. Была выявлена сильная отрицательная корреляция ИФ с возрастом испытуемого ($R=-0,71$). Данный индекс может служить индикатором эластичности и тонуса сосудов периферического звена кровообращения.

Ключевые слова: периферическая гемодинамика, пульсовая волна, фотоплетизмография, эластичность, возраст, индекс отражения, индекс жесткости, индекс формы

Введение

В настоящее время активно развиваются оптические неинвазивные методы диагностики в медицине, в частности, состояния периферической гемодинамики [1–3]. Одним из наиболее простых и легко реализуемых методов является фотоплетизмография (ФПГ), которая основана на регистрации изменений кровенаполнения в микрососудистом русле органа [4]. Метод реализуется путем зондирования тканей некогерентным оптическим излучением види-

мого или ближнего инфракрасного диапазона и регистрации прошедшего насквозь или обратно рассеянного от тканей сигнала, который состоит из постоянной и переменной компонент. Постоянная составляющая обусловлена поглощением света неподвижными структурами и неизменным объемом крови, а переменная образуется за счет артериальных пульсаций кровотока [4]. Переменная компонента ФПГ сигнала представляет собой пульсовую волну (ПВ), которая состоит из прямой систолической и отраженной диастолической волн [5].

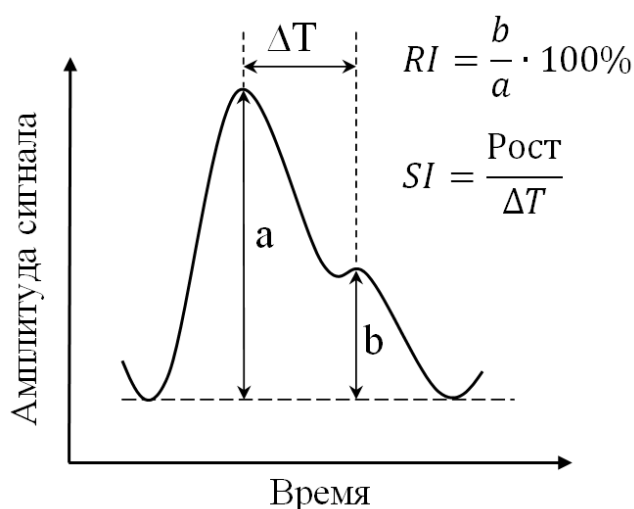


Рис. 1. Расчет индексов RI и SI по форме пульсовой волны

Контурный анализ формы ПВ позволяет оценивать состояние сосудов, в частности, их эластичность и тонус [6]. Одними из наиболее используемых параметров контурного анализа ПВ являются индекс отражения (RI, %) и индекс жесткости (SI, м/с) (рис. 1). RI определяется как отношение амплитуды диастолического пика к амплитуде систолического пика и характеризует состояние тонуса мелких артерий (артериол), что неоднократно было показано в экспериментах с приемом вазоактивных препаратов [7, 8]. SI определяется как отношение роста испытуемого к временной задержке между диастолическим и систолическим пиками и характеризует жесткость крупных артерий [7]. При этом данный индекс сильно коррелирует со скоростью ПВ, определяемой каротидно-фemorальным способом и являющейся “золотым стандартом” в определении сосудистой жесткости [9].

Известно, что с возрастом форма ПВ меняется за счет того, что стенки сосудов, особенно периферического звена кровообращения, теряют свои эластические свойства и становятся более жесткими [7, 10]. Сигнал оказывается разным для молодых и возрастных пациентов. С возрастом происходит удлинение нарастающего фронта прямой волны во время систолы и смещение отраженной волны к прямой волне за счет увеличения жесткости стенок артерий и увеличения скорости ПВ, что приводит к демпфированию дикротического зубца [11]. Из-за этого диастолический пик не всегда про-

является на спаде ПВ, что создает сложности с выделением максимума отраженной волны, определения его параметров и индексов RI и SI, соответственно [12]. Особенно сильно данный эффект проявляется у пожилых людей [13]. Кроме того, старение может приводить к прогрессирующей потере тонуса гладких мышц сосудов и уменьшению способности к активной вазодилатации, что также может отражаться на форме ПВ [14].

Существует также подход, основанный на анализе сигнала второй производной фотоплетизмограммы [6, 15]. Такой сигнал состоит из пяти импульсов: *a*, *b*, *c*, *d* и *e*, и анализ соотношения амплитуды каждого из импульсов к амплитуде импульса *a* представляет полезную информацию о состоянии сосудов. В частности, было показано, что индекс, определяемый как $b-c-d-e/a$ и названный как индекс сосудистого старения, хорошо коррелирует с возрастом испытуемого [15]. Но такой подход обладает недостатком, поскольку физическая интерпретация этих индексов остается до сих пор неясной, а нахождение вышеупомянутых импульсов в сигнале второй производной ПВ представляет собой непростую задачу с точки зрения автоматической обработки данных.

Таким образом, совершенствование параметров оценки формы ПВ, косвенно позволяющих оценивать состояние сосудов (эластичность, тонус, сосудистое сопротивление и т.д.) и не зависящих от наличия диастолического пика, является актуальной задачей. Целью данной работы является разработка такого возраст-ассоциированного индекса формы ПВ при регистрации ФПГ-сигнала в режиме отражения и сравнение его с известными индексами RI и SI.

Материал и методы

Исследования были проведены при помощи разработанного ранее многофункционального прибора для неинвазивной оценки перфузии ткани кровью, который в целях данного исследования использовался в режиме ФПГ на отражение [16, 17]. Прибор представляет собой небольшой электронный блок, к которому подключается оптический датчик, закрепляемый на руке или ноге обследуемого. Электронный блок подключается к компьютеру посредством интерфейса USB, что позволяет проводить цифровую обработку регистрируемых ФПГ-

Таблица 1

Антропометрические и клинические данные испытуемых, принявших участие в исследовании

Параметр	Группа 1, (n=19) M±SD	Группа 2, (n=8) M±SD	Группа 3, (n=11) M±SD	Значение p (ANOVA)
Возраст, лет	25±2,2	31,9±1,6	55,7±8,5	<0,001*
Рост, см	170,3±6,8	173,4±7,5	169±5	0,352
ИМТ, кг/м ²	21,4±2,9	22,2±2,8	27,3±5,9	0,001*
САД, мм. рт. ст.	112,5±9,9	115,5±10,6	121,6±11,8	0,088
ДАД, мм. рт. ст.	70,3±8,6	72,9±6,8	77,7±6,9	0,056
ПАД, мм. рт. ст.	42,2±9,1	42,6±4,9	43,9±5,9	0,828

ИМТ – индекс массы тела, САД – систолическое артериальное давление, ДАД – диастолическое артериальное давление, ПАД – пульсовое артериальное давление. Результаты представлены в виде среднее (M) ± среднеквадратичное отклонение (SD).

* – статистически достоверное различие (p<0,005)

сигналов. Для регистрации ФПГ сигнала использовался датчик со светодиодами, которые излучают зеленый свет в районе длины волны изобестической точки 568 нм для исключения влияния уровня сатурации оксигемоглобина крови на результаты измерений [18]. К тому же зеленый свет наиболее чувствителен к пульсациям крови, что позволяет получать ФПГ-сигнал с максимальным соотношением сигнал/шум [19, 20]. ПВ выделялась из “сырого” сигнала путем его инвертирования и фильтрации в диапазоне частот 0,5–6 Гц при помощи фильтра Баттерворта 3-го порядка.

Всего было исследовано 38 здоровых добровольцев (12 мужчин и 26 женщин) без серьезных сердечно-сосудистых заболеваний, которые были поделены на три возрастные группы: группа 1 – от 20 до 30 лет (n=19, средний возраст 25±2,2 лет), группа 2 – от 30 до 40 лет (n=8, средний возраст 31,9±1,6 лет) и группа 3 – от 40 до 70 лет (n=11, средний возраст 55,7±8,5 лет). До начала исследования измерялись рост и масса тела испытуемого, систолическое и диастолическое артериальное давление (САД и ДАД соответственно), а также рассчитывались индекс массы тела (ИМТ) и пульсовое артериальное давление (ПАД). Антропометрические и клинические данные испытуемых представлены в табл. 1. Как видно из табл. 1, различия в артериальном давлении испытуемых между всеми группами статистически не значимы, что позволяет изучить именно возрастные особенности формы ПВ.

Исследование проводилось в положении испытуемого лежа, на кончике указательного пальца крепился датчик прибора. Запись сигнала ПВ проводилась в течение одной минуты, далее он сохранялся и обрабатывался в среде LabView (National Instruments, USA) с вычисле-

нием соответствующих индексов. Всего рассчитывалось три индекса, характеризующие форму ПВ: индекс отражения (RI), индекс жесткости сосудов (SI) и индекс формы ПВ (ИФ). RI рассчитывался как отношение амплитуды отраженной волны *b* к амплитуде прямой волны *a* (рис. 1). SI рассчитывался как отношение роста испытуемого к временной разнице между диастолическим и систолическим пиками ΔT (рис. 1). В случае, когда отраженная волна слабая и четкого пика на спаде ПВ не наблюдалось, то в качестве диастолического пика использовалась точка перегиба.

Поскольку с возрастом отраженная волна смещается ближе к прямой волне, то ИФ рассчитывался как отношение амплитуды A_2 к амплитуде систолического пика A_1 , умноженное на отношение времени спада волны t_2 к времени подъема t_1 (рис. 2). Из-за того, что пик отраженной волны, как правило, наблюдается на

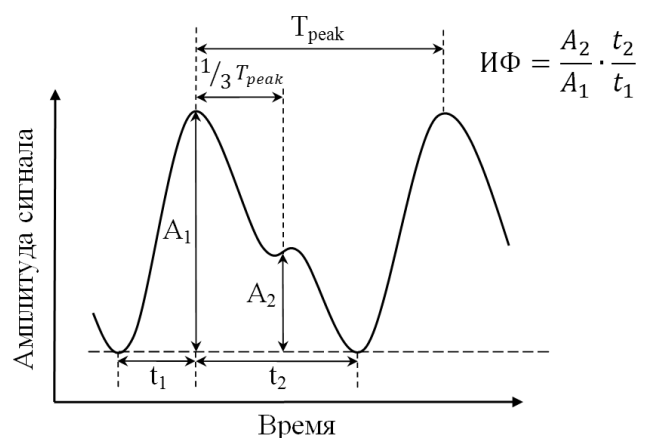


Рис. 2. Расчет индекса ИФ по форме пульсовой волны

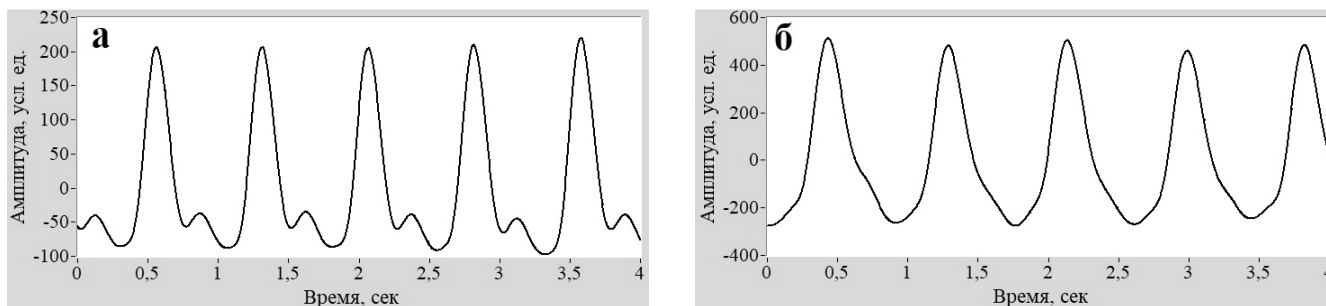


Рис. 3. Примеры записи пульсовой волны с кончика указательного пальца методом ФПГ на отражение у мужчин 27 лет (а) и 57 лет (б)

одной трети от расстояния между пиками прямых волн, то амплитуда A_2 определялась на уровне $1/3 \cdot T_{\text{peak}}$, где T_{peak} – расстояние между максимумами прямых волн. Таким образом, ИФ характеризует уширение ПВ и должен падать с возрастом.

Расчет индексов для каждого испытуемого был проведен за весь период записи и усреднен по всем импульсам. Статистический анализ проводили в программе IBM SPSS Statistics v25 (IBM, USA). Для количественных переменных рассчитывали средние арифметические значения, стандартные отклонения ($M \pm SD$), медианы и квартили ($Me [LQ; UQ]$). Сравнение переменных в трёх группах проводили с помощью однофакторного дисперсионного анализа (ANOVA) с последующими апостериорными сравнениями с помощью критерия Тьюки (Tukey HSD). Статистически значимыми считали различия при вероятности ошибки первого рода менее 5 % ($p < 0,05$).

Результаты и обсуждение

Визуальный анализ формы ПВ показал, что у возрастных испытуемых наблюдалась менее отчетливая отраженная волна по сравнению с молодыми. Примеры записи ПВ для молодого (27 лет) и зрелого (57 лет) мужчины представлены на рис. 3. Как видно, у более возрастного обследуемого наблюдается менее выраженный диастолический пик и дикротический зубец, что говорит о сниженной эластичности периферических сосудов или их сниженном тоне.

Диаграммы распределения рассчитанных индексов RI, SI и ИФ по трем группам испытуемых представлены на рис. 4. Для RI различие между всеми тремя группами оказалось статистически незначимым. Для SI различие оказалось статистически значимым ($p < 0,001$). При этом различие между группами 1 и 2 незначимо ($p_{1-2} = 0,929$), а между группами 1 и 3, 2 и 3 значимо ($p_{1-3} < 0,001$ и $p_{2-3} < 0,001$). Для ИФ различие между группами также значимо

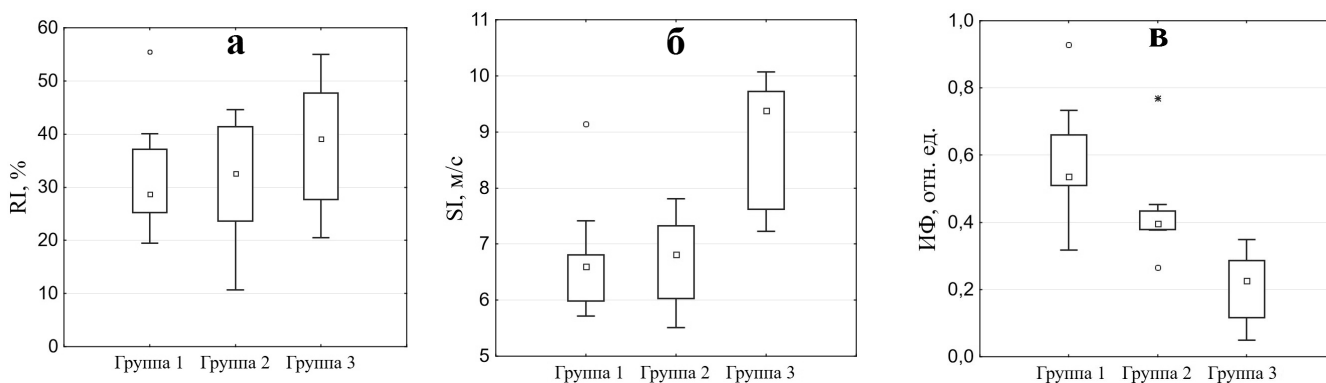


Рис. 4. Ящичковые диаграммы распределения RI (а), SI (б) и ИФ (в) по группам испытуемых. Различия между группами статистически значимы для SI ($p < 0,001$) и ИФ ($p < 0,001$)

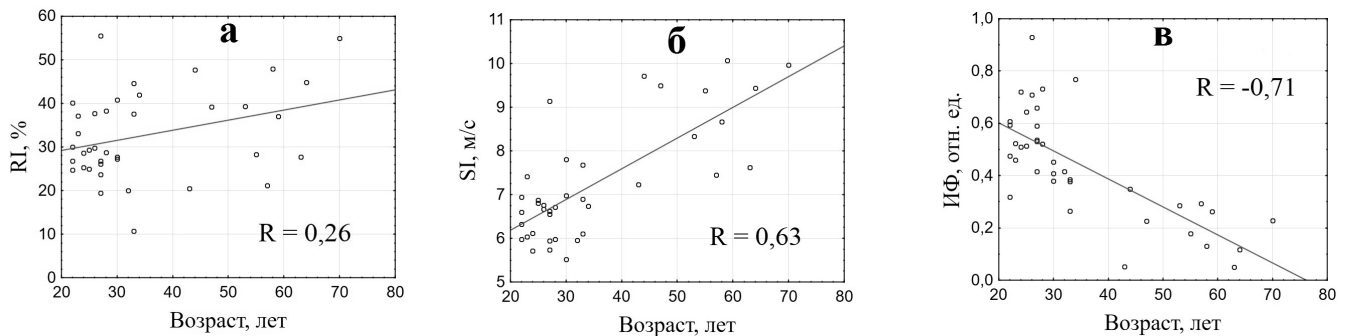


Рис. 5. Диаграммы рассеяния RI (а), SI (б) и ИФ (в) в зависимости от возраста. Линиями показаны аппроксимирующие кривые, уравнения которых следующие: $RI=24,559+0,233 \cdot \text{Возраст}$ (а), $SI=4,776+0,070 \cdot \text{Возраст}$ (б), $ИФ=0,816-0,011 \cdot \text{Возраст}$ (в). R – коэффициент корреляции Спирмена

($p < 0,001$). Все попарные различия ИФ между группами также оказались значимыми ($p_{1-2}=0,028$, $p_{1-3} < 0,001$, $p_{2-3}=0,001$). Таким образом, ИФ показал наибольшую дифференциацию между группами и позволил, в отличие от других индексов, выявить различия между группами 1 и 2.

На рис. 5 представлены зависимости RI, SI и ИФ от возраста для всех 38 обследуемых людей. Как видно, RI практически не меняется с возрастом, SI увеличивается, а ИФ уменьшается. Корреляция между индексами и возрастом испытуемого была рассчитана при помощи коэффициента Спирмена R . Он составил 0,26 для RI ($p=0,112$), 0,63 ($p < 0,001$) для SI и $-0,71$ ($p < 0,001$) для ИФ. Таким образом, ИФ показал наибольшую корреляцию с возрастом, в данном случае отрицательную. Однако для более точной оценки корреляции параметров формы ПВ с возрастом необходимо проводить исследование для большего количества испытуемых и возрастных групп.

Заключение

Проведенное исследование подтвердило данные других авторов, что с возрастом форма ПВ меняется в сторону затухания дикротического зубца, что приводит к трудностям в определении амплитудных и временных характеристик диастолического пика и вычисления RI и SI [5, 7]. Данный процесс является следствием смещения отраженной волны к прямой волне с возрастом за счет снижения эластических свойств и, видимо, тонуса сосудов с соответствующим увеличением скорости распростра-

нения отраженной волны. Для решения данной проблемы в работе предложен новый амплитудно-временной индекс формы (ИФ) ПВ, характеризующий уширение волны и эластичность стенок сосудов, соответственно. Данный индекс обладает преимуществом перед RI и SI, поскольку его определение не зависит от наличия диастолического пика.

Получено, что RI практически не меняется с возрастом и, таким образом, не может быть использован в качестве меры оценки эластичности/жесткости сосудов. SI показал ожидаемое увеличение с возрастом, что согласуется с данными других исследователей [7, 21]. Однако, выявить различия между молодыми людьми (группа 1) и людьми среднего возраста (группа 2) при помощи данного индекса не удалось. ИФ показал большее различие между группами и позволил дифференцировать между собой группы 1 и 2. Также получено, что ИФ сильнее SI коррелирует с возрастом ($R=-0,71$ против 0,63). Таким образом, ИФ может служить более тонким индикатором эластичности и тонуса сосудов периферического звена кровообращения.

Список литературы

1. Tuchin V.V. Handbook of Optical Biomedical Diagnostics. – Bellingham: SPIE Press. 2002. 1110 pp.
2. Рогаткин Д.А. Физические основы современных оптических методов исследования микрогемодинамики *in vivo*. Лекция // Мед. физика. 2017. № 4(76). С. 75–93.

3. Сагайдачный А.А., Скрипаль А.В. Оклюзионная проба: биофизические механизмы реакции, методы анализа, перспективы применения: Учебное пособие для студентов, обучающихся по профилям “Медицинская физика”, “Биомедицинская инженерия”, направлениям “Функциональная диагностика”, “Кардиология” и смежным направлениям, а также научных работников. – Саратов: Изд-во “Саратовский источник”, 2019. 81 с.
4. Allen J. Photoplethysmography and its application in clinical physiological measurement // *Physiol. measur.* 2007. Vol. 28. № 3. P. R1–R39.
5. Elgendi M. On the analysis of fingertip photoplethysmogram signals // *Current Cardiol. Rev.*, 2012. Vol. 8. № 1. P. 14–25.
6. Millasseau S.C., Ritter J.M., Takazawa K., Chowienczyk P.J. Contour analysis of the photoplethysmographic pulse measured at the finger // *J. Hypertension.* 2006. Vol. 24. № 8. P. 1449–1456.
7. Millasseau S.C., Kelly R.P., Ritter J.M., Chowienczyk P.J. Determination of age-related increases in large artery stiffness by digital pulse contour analysis // *Clin. Sci.* 2002. Vol. 103, № 4. P. 371–377.
8. Лебедев П.А., Калакутский Л.И., Власова С.П., Горлов А.П. Фотоплетизмография в оценке эластических свойств и реактивности периферических артерий // *Регионарное кровообращение и микроциркуляция.* 2004. Т. 3. № 1. С. 31–36.
9. Милягин В.А., Комиссаров В.Б. Современные методы определения жесткости сосудов // *Артериальная гипертензия.* 2010. Т. 16. № 2. С. 134–143.
10. Nippolainen E., Podolian N.P., Romashko R.V., et al. Photoplethysmographic waveform as a function of subject's age // *Physics Procedia.* 2015. Vol. 73. P. 241–245.
11. Allen J., Murray A. Age-related changes in the characteristics of the photoplethysmographic pulse shape at various body sites // *Physiol. measur.* 2003. Vol. 24. № 2. P. 297–307.
12. Fedotov A.A. Techniques for the morphological analysis of the pulse wave // *Biomed. Eng.* 2019. Vol. 53. № 4. P. 270–274.
13. Галкин М., Змиевской Г., Ларюшин А., Новиков В. Кардиодиагностика на основе анализа фотоплетизмограмм // *Фотоника.* 2008. № 3. С. 30–35.
14. Рогаткин Д.А., Глазкова П.А., Куликов Д.А., и соавт. Увеличивается ли тонус сосудов системы микроциркуляции при артериальной гипертензии? // *Альманах клинической медицины.* 2019. Т. 47. № 7. С. 662–668.
15. Takazawa K., Tanaka N., Fujita M. et al. Assessment of vasoactive agents and vascular aging by the second derivative of photoplethysmogram waveform // *Hypertension.* 1998. Vol. 32. № 2. P. 365–370.
16. Lapitan D.G., Raznitsyn O.A. A Method and a Device Prototype for Noninvasive Measurements of Blood Perfusion in a Tissue // *Instr. Experim. Techn.* 2018. Vol. 61. № 5. P. 745–750.
17. Лапитан Д.Г. Разработка аппаратно-программного комплекса для функциональной диагностики системы микроциркуляции крови / Автореферат дисс. канд. техн. наук. – Санкт-Петербург. 2019. 19 с.
18. Рогаткин Д.А. Физические основы оптической оксиметрии // *Мед. физика.* 2012. № 2. С. 97–114.
19. Dunaev A.V., Zherebtsov E.A., Rogatkin D.A., et al. Substantiation of medical and technical requirements for noninvasive spectrophotometric diagnostic devices // *J. Biomed. Optics.* 2013. Vol. 18. № 10. P. 107009.
20. Lapitan D.G., Tarasov A.P. Analytical Assessment of the Modulation Depth of Photoplethysmographic Signal Based on the Modified Beer-Lambert Law // *2019 IEEE 8th International Conference on Advanced Optoelectronics and Lasers (CAOL).* – IEEE, 2019. P. 103–106.
21. Иванов С.В., Рябиков А.Н., Малютина С.К. Жесткость сосудистой стенки и отражение пульсовой волны в связи с артериальной гипертензией // *Сибирский научный мед. журнал.* 2008. № 3(131). С. 9–12.

EVALUATION OF THE AGE-RELATED CHANGES OF ELASTICITY OF PERIPHERAL VASCULAR WALLS BY PHOTOPLETHYSMOGRAPHY

D.G. Lapitan, A.A. Glazkov, D.A. Rogatkin

M.F. Vladimirovskiy Moscow Regional Research and Clinical Institute "MONIKI", Moscow, Russia

Age-related changes in the shape of the pulse wave recorded by reflectance photoplethysmography were studied on 38 healthy volunteers. The subjects were divided into 3 age groups: group 1 – from 20 to 30 years old ($n=19$), group 2 – from 30 to 40 years old ($n=8$) and group 3 – from 40 to 70 years old ($n=11$). It was confirmed that there is damping of the photoplethysmogram dicrotic notch with age due to a decrease in the elastic properties and tone of blood vessels. These changes affect the amplitude and time characteristics of the pulse wave. It was shown that the reflection index (RI) weakly correlates with age ($R=0.26$), and the stiffness index (SI) strongly correlates ($R=0.63$). A complex amplitude-time index of the pulse waveform (WI), independent of the presence of a diastolic peak, was developed. WI showed the greatest difference between groups in comparison with RI and SI and made it possible to differentiate groups 1 and 2 from each other. The strong negative correlation of the WI with the subject's age was revealed ($R=-0.71$). The WI can serve as an indicator of the elasticity and tone of peripheral blood vessels.

Key words: peripheral hemodynamics, pulse wave, photoplethysmography, elasticity, age, reflection index, stiffness index, waveform index

E-mail: lapitandenis@mail.ru